



2. Алиматов Х. А., Раупов М. Г. Рецидивирующий хронический ларингит: Мат. XVII съезда оториноларингологов России. СПб.: 2006. РИА-АМИ. – С. 155–156.
3. Безруков Е. В., Шиман А. Г., Галеев Р. Ф. Способ лечения больных хроническими ларингитами комбинированным применением лазерной и нейроимпульсной терапии: Там же. С. 162.
4. Дайняк Л. Б., Алимов А.И. Гипертрофический ларингит: Ташкент, Медицина УзССР. 1986. 116 с.
5. Демченко Е. В. Диагностика и лечение хронического гиперпластического ларингита // Рос. оторинолар. – 2003. – № 4 (7). – С. 47–50.
6. Елохин А. Н. Анализ управления риском; Теория и практика: М., 2002. 192 с.
7. Журба А. Н., Шарапенко Б. А., Лавренова Г. В. Применение аэрозольных ингаляций в профилактике и лечении заболеваний гортани у рабочих промышленных предприятий // Журн. ушн. нос. и горл. бол. – 1985. – № 1. – С. 30–33.
8. Николаев М. П., Родимин Е. М., Полякова Т. В. Перспективы металлоионотерапии в оториноларингологии: сб. тр. всероссийск. конф. «Проблема реабилитации в оториноларингологии». Самара, 2003. С. 538–539.
9. Романцов М. Г., Циклоферон (таблетированная форма) в клинической практике. СПб., Спецлит. 2000. 153 с.
10. Смирнова В. С. Иммунодефицитные состояния. СПб.: Спецлит. Фолиант, 2000. 556 с.
11. Табеева Д. М. Руководство по иглорефлексотерапии. М., 1980. 560 с.
12. Чумаков Ф. И. О распространённости и некоторых особенностях хронического гиперпластического ларингита // Вест. оторинолар. – 2002. – № 2. – С. 31–33.
13. Kleinsasser O. Mikrolaryngoskopie und endolaryngeale Mikrochirurgie. Technik und Typische Befunde Stuttgart. New York, 1968. 180 s.
14. Hinerman R. W. Early laryngeal cancer // Curr. Treat. Options Oncol. – 2002. – Vol. 3. – N 1. – P. 3–9.

Осипов Виктор Дмитриевич – д. м. н, каф. оториноларингологии им. проф. А. Н. Зимина Новокузнецкого института усовершенствования врачей г. Новокузнецк, пр. Строителей 5, Тел.: 45-48-73; моб.тел.: 8-905-512-64-80; эл.почта: e-mail: postmastergiduv @ gambler. ru; **Шелковников** Андрей Владимирович – аспирант каф. оториноларингологии им. проф. А. Н. Зимина Новокузнецкого института усовершенствования врачей г. Новокузнецк, пр. Строителей 5, Тел.: 45-48-73; **Суржиков** Дмитрий Вячеславович – д. б. н., зав. лаб. гигиенических исследований НИИ комплексных проблем гигиены и проф. заболеваний, г. Новокузнецк, ул. Кутузова 36, тел.: 79-65-49; **Климов** Петр Валерьевич, к. б. н., старший научный сотрудник лаборатории прикладных гигиенических исследований.

УДК:616.281-008.55-073.756.8-044.52

ДИАГНОСТИКА БОЛЕЗНИ МЕНЬЕРА С ПОМОЩЬЮ КОМПЬЮТЕРНОЙ ТОМОГРАФИИ: КОЛИЧЕСТВЕННАЯ ОЦЕНКА ИЗМЕНЕНИЙ ВНУТРЕННЕГО УХА

П. А. Попов, О. В. Стратиева, И. П. Королюк, Г. С. Козупица

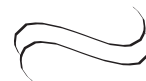DIAGNOSIS OF MENIERE'S DISEASE USING COMPUTED TOMOGRAPHY: QUANTITATIVE EVALUATION OF INNER EAR CHANGES

P. A. Popov, O. V. Stratieva, I. P. Korolyuk, G. S. Kozupitsa

*ГОУ ВПО Самарский государственный медицинский университет Росздрава
(Ректор – дважды лауреат Государственной премии РФ, лауреат Премии
Правительства РФ, засл. д. н. РФ, академик РАМН, проф. Г. П. Котельников)*

Целью работы была разработка количественных дифференциально-диагностических критериев болезни Меньера (БМ), основанных на данных компьютерной томографии (КТ). С помощью методики морфометрического анализа КТ-изображений были выделены основные КТ-признаки заболевания, отражающие изменения костного лабиринта. Изолированное выявление каждого из них имеет небольшую прогностическую ценность. Преодолеть этот недостаток помогает использование дискриминантной модели, включающей совокупность признаков. Данная модель позволяет выявлять БМ с чувствительностью 90% и специфичностью 91,4%. Специальная формула, полученная в результате логит-регрессионного анализа, позволяет определять вероятность наличия БМ у того или иного пациента. Количественная оценка данных КТ височной кости может применяться в клинической практике в диагностике БМ.

Ключевые слова: болезнь Меньера, компьютерная томография, внутреннее ухо.



Библиография: 18 источников.

The aim of this study was to design the quantitative diagnostic criteria of Meniere's disease (MD) based on computed tomography (CT). The main CT signs of the disease, reflecting bony labyrinth changes, were defined using the dedicated morphometric analysis of CT images. The separate detection of each sign has little predictive value. The use of the discriminant model that includes the combination of signs helps us to get over this defect. This model makes it possible to detect MD with 90% sensitivity and 91.4% specificity. The special formula derived from the logit regression analysis allows us to determine the probability of MD in a particular patient. The quantitative evaluation of the CT data might be used in clinical practice to diagnose MD.

Keywords: Meniere's disease, computed tomography, inner ear.

Bibliography: 18 sources.

Диагностика болезни Меньера (БМ) является сложной. Это обусловлено, главным образом, наличием большого количества заболеваний, проявляющихся сходной симптоматикой, поэтому основной диагностической проблемой остается выделение БМ из числа других кохлеовестибулярных расстройств [4]. Несмотря на большое количество предложенных диагностических тестов (аудиометрических, вестибулометрических, электрокохлеографии и др.), в настоящее время не существует метода, который бы признавался золотым стандартом диагностики БМ [11].

Компьютерная томография (КТ), основанная на получении послойных изображений тела человека с помощью рентгеновских лучей, является ведущим методом визуализации заболеваний уха [1]. Рентгенологический этап изучения БМ начался в 1970-х г.г., когда с помощью линейной томографии было установлено, что характерной особенностью заболевания является гипоплазия водопровода преддверия [15]. Затем были описаны и другие признаки, такие как гипоплазия ретролабиринтной части пирамиды височной кости [12] и сниженная пневматизация височной кости [16]. С развитием КТ они были подтверждены [7]. Несмотря на наличие этих признаков, лучевая диагностика БМ всегда имела существенное ограничение, заключающееся в отсутствии четких критериев разграничения нормы и патологии на компьютерных томограммах при простой визуальной оценке. Поэтому состояние вопроса о лучевой диагностике БМ на сегодняшний день нельзя признать удовлетворительным [4].

Современные принципы доказательной медицины предполагают, что принятие диагностических решений должно базироваться на строгом анализе объективных закономерностей, описанных статистическими методами [2]. Поэтому для превращения КТ в полноценный метод диагностики БМ необходимо обобщение сведений о ее рентгеносемиотике и поиск высокоинформативных интегральных показателей, способных с высокой точностью указывать на наличие или отсутствие данного заболевания.

Целью нашего исследования явилась разработка количественных дифференциально-диагностических критериев болезни Меньера, основанных на данных компьютерной томографии.

Пациенты и методы

В исследование были включены 59 пациентов, из которых 30 имели болезнь Меньера (основная группа) и 29 были отоларингологически здоровы (контрольная группа). Диагноз БМ ставился на основании критериев Американской академии отоларингологии и хирургии головы и шеи [6]. Среди лиц основной группы 16 пациентов имели одностороннее поражение и 14 пациентов – двустороннее, длительность заболевания составляла от нескольких месяцев до 34 лет.

Компьютерная томография и анализ ее данных

Всем пациентам была выполнена КТ височных костей (спиральный режим, толщина среза 0,5 мм, шаг реконструкции 0,3 мм, сила тока 200-250 мА, напряжение 120 кВ, время оборота трубки 1 с). Анализировались КТ-изображения 118 височных костей. Основная группа (всего 60 височных костей) была разделена на 2 подгруппы: височные кости на стороне поражения – 44 височных кости, и височные кости на непораженной стороне – 16 височных костей.

По разработанной стандартизированной методике [3] на КТ-изображениях каждого костного лабиринта линейкой с ценой деления 0,1 мм измерялись следующие показатели:

1. Размеры наружного (НПК), переднего (ППК) и заднего (ЗПК) полукружных каналов: диаметр окружности, ширина канала и ширина ампулы каждого канала.
2. Размеры преддверия и улитки: длина и ширина преддверия, длина и ширина улитки.
3. Строение водопровода преддверия (ВП): длина, ширина на аксиальном срезе (ВП аксиальный) и сагиттальном срезе (ВП сагиттальный), ширина наружной апертуры ВП, расстояние между наружной апертурой и сигмовидным синусом (НАВП-СС).
4. Ширина водопровода улитки.
5. Положение лабиринта относительно окружающих структур: расстояния между передним полукружным каналом и полостью черепа (ППК-ПЧ), между преддверием и задней гранью пирамиды (П-ЗГ), между задним полукружным каналом и задней гранью пирамиды (ЗПК-ЗГ), между задним полукружным каналом и яремной ямкой (ЗПК-ЯЯ).

В случае невозможности измерения какого-либо показателя (по причине невизуализации той или иной анатомической структуры на выбранном срезе или на 3D-реконструкции) данный показатель отмечался как нерегистрирующийся.

Статистическая обработка результатов

Результаты измерений показателей строения внутреннего уха в группах и подгруппах обрабатывались средствами дескриптивной статистики. Для каждого из показателей вычислялся процент случаев, когда он не регистрировался. Достоверность различий между показателями в каждой из групп и подгрупп определялась с помощью U-критерия Манн-Уитни.

С целью определения способности КТ распознавать БМ результаты измерений были обработаны методом дискриминантного анализа. В дискриминантную модель включались 7 наиболее значимых показателей. Применялся пошаговый с включением метод.

По тем же 7 показателям был проведен логит-регрессионный анализ с целью выявления вероятности наличия БМ в зависимости от степени изменения значений этих показателей.

Результаты

Результаты измерений показателей строения внутреннего уха представлены в табл. 1. Сопоставление этих результатов в основной и контрольной группах показало, что у пациентов с БМ длина и ширина водопровода преддверия, а также ширина его наружной апертуры были в среднем меньше ($p < 0,001$), наружный полукружный канал был шире ($p < 0,001$), а диаметр окружности наружного полукружного канала – меньше ($p < 0,001$), чем в контрольной группе. Также у лиц с БМ по сравнению с контрольной группой были уменьшены средние расстояния между преддверием и задней гранью пирамиды ($p < 0,001$), между задним полукружным каналом и задней гранью пирамиды ($p < 0,001$), между задним полукружным каналом и яремной ямкой ($p = 0,009$), а среднее расстояние между наружной апертурой водопровода преддверия и сигмовидным синусом у пациентов с БМ было увеличено ($p = 0,041$). Кроме того, у пациентов с БМ отмечалось расширение улитки ($p = 0,003$). Остальные показатели строения внутреннего уха в двух группах достоверно не различались.

Результаты вычисления процента нерегистрирующихся показателей в норме и при БМ представлены в табл. 2. Сопоставление этих результатов показало, водопровод преддверия при БМ визуализировался реже, чем в норме: все показатели, характеризующие его строение, в основной группе не регистрировались в достоверно большем проценте случаев, чем в контрольной группе ($p < 0,001$).

При сравнении значений показателей на пораженной и непораженной сторонах при БМ по большинству показателей не было выявлено достоверных различий ($p > 0,05$). Исключением явились 2 показателя: диаметр окружности переднего полукружного канала ($p = 0,026$) и расстояние между задним полукружным каналом и задней гранью пирамиды ($p = 0,013$), средние значения которых на пораженной стороне были меньше, чем на непораженной стороне.

Была создана дискриминантная модель заболевания, в которую включались 7 наиболее значимых показателей: ширина НПК, диаметр окружности НПК, ВП аксиальный, ВП сагиттальный, ширина наружной апертуры ВП, расстояния П-ЗГ и ЗПК-ЗГ. Значение нерегистрирующихся показателей при включении в модель принимается за 0.

С помощью дискриминантной модели можно вычислить классификационные метки принадлежности пациентов к той или иной группе по следующим формулам:

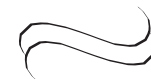

Таблица 1

Результаты измерений КТ-показателей строения внутреннего уха в контрольной группе (n=58) и при болезни Меньера (n=60), достоверность различий показателей в группах

Показатели строения внутреннего уха	Результаты измерений показателей, мм						Различие p
	Контрольная группа			Болезнь Меньера			
	X±s	min	Max	X±s	min	Max	
Диаметр окружности НПК	4,15±0,05	3,5	5	3,86±0,05	2,7	4,9	<0,001
Ширина НПК	0,98±0,02	0,6	1,3	1,55±0,07	0,7	2,3	<0,001
Ширина ампулы НПК	2,05±0,02	1,6	2,3	2,07±0,02	1,8	2,3	0,443
Диаметр окружности ППК	5,59±0,05	4,8	6,4	5,63±0,05	4,9	6,5	0,524
Ширина ППК	0,72±0,01	0,5	0,9	0,73±0,02	0,5	1	0,473
Ширина ампулы ППК	1,57±0,02	1,3	1,9	1,59±0,02	1,4	1,9	0,528
Диаметр окружности ЗПК	5,94±0,08	4,9	7,6	5,74±0,06	4,7	7,3	0,058
Ширина ЗПК	1,13±0,02	0,9	1,5	1,15±0,01	0,9	1,4	0,175
Ширина ампулы ЗПК	1,60±0,02	1,2	1,9	1,60±0,02	1,4	1,9	0,577
Ширина преддверия	2,77±0,02	2,3	3,2	2,79±0,03	2,2	3,4	0,866
Длина преддверия	6,29±0,04	5,3	6,9	6,34±0,04	5,6	7,2	0,686
Длина улитки	9,27±0,04	8,5	9,8	9,33±0,05	8,5	10,3	0,570
Ширина улитки	2,43±0,02	2,1	2,9	2,53±0,02	2,3	2,9	0,003
ВП аксиальный	0,70±0,04	0,3	1,5	0,61±0,05	0,3	1	0,337
ВП сагиттальный	0,72±0,03	0,3	1,1	0,51±0,04	0,3	1,1	<0,001
Длина ВП	6,80±0,23	4	10,8	4,71±0,32	1,4	13,2	<0,001
Наружная апертура ВП	9,21±0,40	3,4	16,8	5,62±0,37	1,4	10,3	<0,001
Водопровод улитки	1,47±0,07	1	3	1,68±0,09	1	3	0,081
ППК-ПЧ	1,05±0,08	0,3	2,5	0,91±0,07	0,3	2,7	0,235
ЗПК-ЗГ	3,49±0,21	0,7	8,6	2,04±0,17	0,4	6,5	<0,001
П-ЗГ	6,24±0,18	2,3	9,9	4,88±0,19	2,9	8,6	<0,001
ЗПК-ЯЯ	5,31±0,40	1,3	10,7	3,89±0,35	0,6	9,3	0,009
НАВП-СС	7,71±0,35	1,8	13,3	9,21±0,53	3,9	20	0,041

Таблица 2

Количество и процент нерегистрирующихся КТ-показателей в контрольной группе (n=58) и при болезни Меньера (n=60), достоверность различий в группах

Показатели	Контрольная группа, n	Болезнь Меньера, n	Различие, p
ВП аксиальный	12 (20,69%)	41 (68,34%)	<0,001
ВП сагиттальный	1 (1,73%)	32 (53,34%)	<0,001
Длина ВП	0 (0%)	14 (23,34%)	<0,001
Наружная апертура ВП	0 (0%)	22 (36,67%)	<0,001
ППК-ПЧ	2 (3,45%)	2 (3,34%)	0,973
ЗПК-ЯЯ	6 (10,35%)	6 (10%)	0,951
НАВП-СС	0 (0%)	21 (35%)	<0,001

Формула 1. Группа I (болезнь Меньера) = 28,791 × ДНПК + 8,549 × ШНПК – 7,426 × ВПА + 8,8380 × ВПС – 0,172 × НАВП – 4,003 × ЗПКЗГ + 3,465 × ПЗГ – 67,195;

Формула 2. Группа II (норма) = 30,600 × ДНПК + 5,021 × ШНПК – 8,094 × ВПА + 13,6950 × ВПС + 0,213 × НАВП – 3,662 × ЗПКЗГ + 3,128 × ПЗГ – 73,554,

где:

ДНПК – диаметр окружности наружного полукружного канала, ШНПК – ширина наружного полукружного канала, ВПА – ширина водопровода преддверия на аксиальном срезе, ВПС – ширина водопровода преддверия на сагиттальном срезе, НАВП – ширина наружной апертуры водопровода преддверия, ЗПКЗГ – расстояние между задним полукружным кана-

Таблица 3

Классификационная матрица дискриминантной модели

Группа	Правильный прогноз, %	Группа, чел.	
		I (p=0,51)	II (p=0,49)
I	90,0	54	6
II	91,4	5	53
В среднем по выборке	90,7	59	59
λ Уилкса: 0,36, прилб. F (3,121) = 27,2, P = 0,000			

лом и задней гранью пирамиды, ПЗГ – расстояние между преддверием и задней гранью пирамиды.

Пациент будет относиться к той группе, для которой значение классификационной метки «группа» максимально.

Классификационная матрица дискриминантной модели представлена в табл. 3. Как можно видеть из таблицы, модель позволяет прогнозировать наличие БМ у 90% пациентов, а отсутствие БМ – у 91,4% пациентов.

С целью выявления вероятности наличия БМ в зависимости от степени изменения КТ-показателей строения внутреннего уха был проведен логит-регрессионный анализ изучаемой выборки пациентов (по 7 наиболее значимым показателям). В целом взаимосвязь вероятности формирования БМ у пациентов и величины предикторов статистически значимо ($\chi^2 = 111,5$, $P = 0,000$) описывается логит-регрессионной моделью.

Найденная зависимость описывается следующим уравнением логит-регрессии:

$$ВБМ = \frac{e^{4,6-1,67 \times A+4,85B+1,92C-0,54D+0,45E-5,32F-0,46G}}{1+e^{4,6-1,67 \times A+4,85B+1,92C-0,54D+0,45E-5,32F-0,46G}}$$

где:

ВБМ – вероятность наличия болезни Меньера, А – диаметр окружности наружного полукружного канала, В – ширина наружного полукружного канала, С – ширина водопровода преддверия на аксиальном срезе, D – расстояние между задним полукружным каналом и задней гранью пирамиды, E – расстояние между преддверием и задней гранью пирамиды, F – ширина водопровода преддверия на сагитальном срезе, G – ширина наружной апертуры водопровода преддверия.

Обсуждение

В основе патофизиологии болезни Меньера лежит эндолимфатический гидропс – увеличение количества эндолимфы, приводящее к растяжению и разрывам стенок перепончатого лабиринта. Сам по себе гидропс не может быть зарегистрирован с помощью КТ, так как визуализация стенок перепончатого лабиринта и разграничение эндо- и перилимфы внутреннего уха находятся за пределами разрешающей способности томографа [17]. Однако КТ способна предоставить точную информацию о состоянии окружающей костной ткани.

Наши результаты показали, что БМ свойственно отсутствие визуализации водопровода преддверия на КТ-изображениях, а в случае визуализации водопровод является более коротким и узким, чем в норме, и имеет меньшую ширину наружной апертуры (рис. 4). Гипоплазия водопровода преддверия при БМ была впервые описана S. Brunner и С.В. Pedersen [5] и в дальнейшем неоднократно подтверждалась рентгенологическими и гистологическими исследованиями [10, 8, 15, 13]. Применительно к патофизиологии БМ этот признак имеет большое значение: основным механизмом возникновения эндолимфатического гидропса считается нарушение тока и всасывания эндолимфы в эндолимфатическом мешке. Считается, что суженный и короткий водопровод преддверия, внутри которого расположен эндолимфатический мешок, может создавать предпосылки для нарушения резорбтивной функции последнего [10].

Другим выявленным признаком стала гипоплазия ретролабиринтной части пирамиды височной кости (рис. 5), выражающаяся в уменьшении расстояний между лабиринтом и задней гранью пирамиды (показатели П-ЗГ и ЗПК-ЗГ) и между задним полукружным каналом и яремной ямкой (показатель ЗПК-ЯЯ). Эти изменения, описанные D. Dauphin и соавт. [12]

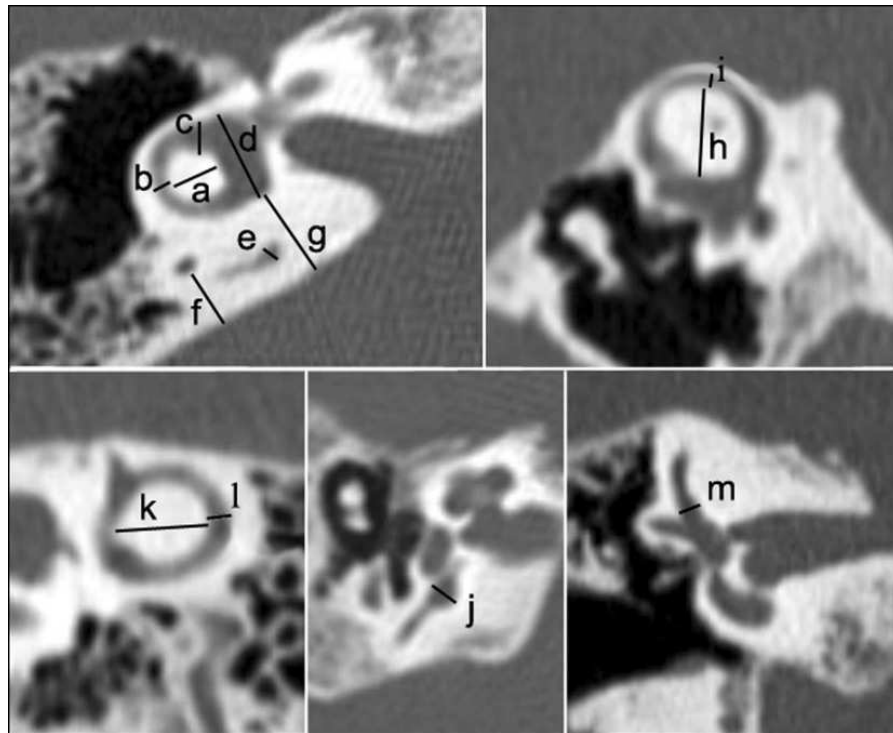
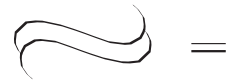

Рис. 1. КТ правой височной кости, мультипланарная реконструкция. Измерение диаметра окружности НПК (а), ширины НПК (b), ширины ампулы НПК (с), ширины преддверия (d), ширины ВП на аксиальном срезе (е), расстояния ЗПК-ЗГ (f), расстояния П-ЗГ (g), диаметра окружности ППК (h), ширины ППК (i), ширины ампулы ЗПК (j), диаметра окружности ЗПК (k), ширины ЗПК (l), ширины ампулы ППК (m).

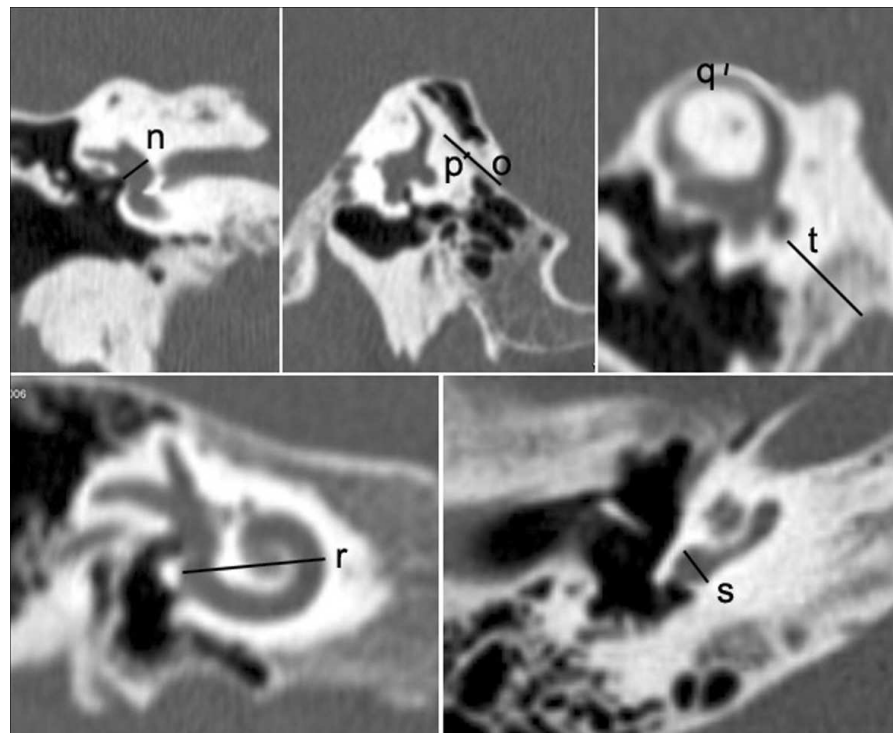


Рис. 2. КТ правой височной кости, мультипланарная реконструкция. Измерение ширины преддверия (n), длины (o) и ширины (p) ВП на сагиттальном срезе, расстояния ППК-ПЧ (q), расстояния ЗПК-ЯЯ (t), длины (r) и ширины (s) улитки.

Рис. 3. КТ правой височной кости, 3D-реконструкция. Измерение ширины наружной апертуры ВП (u) и расстояния НАВП-СС (v).

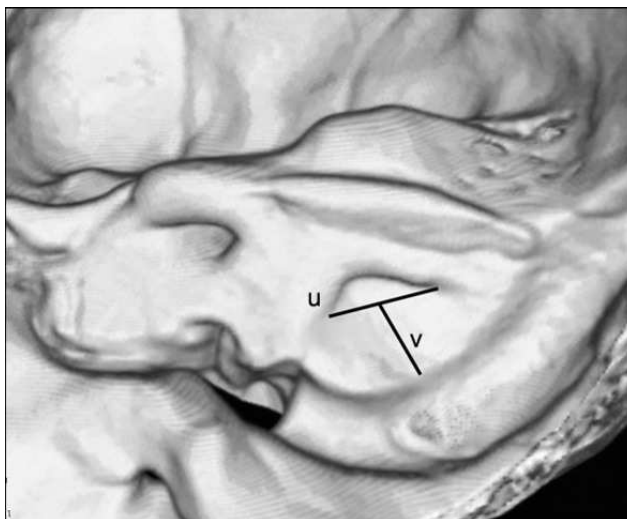


Рис. 4. КТ височной кости, сагиттальный срез. А – резкое сужение и укорочение водопровода преддверия при болезни Меньера. Б – обычный водопровод преддверия у здорового человека.

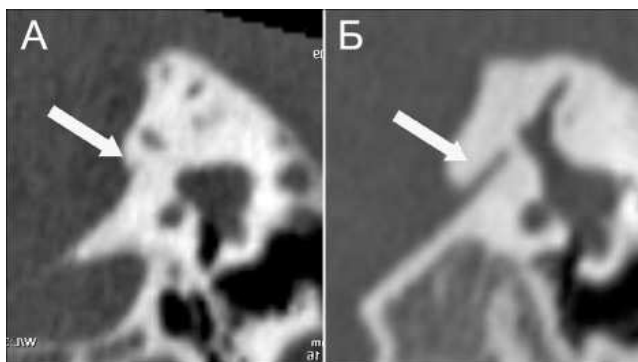


Рис. 5. КТ височной кости, аксиальный срез. А – характерное для болезни Меньера уменьшение расстояния между лабиринтом и задней гранью пирамиды. Б – значения тех же показателей у здорового человека.

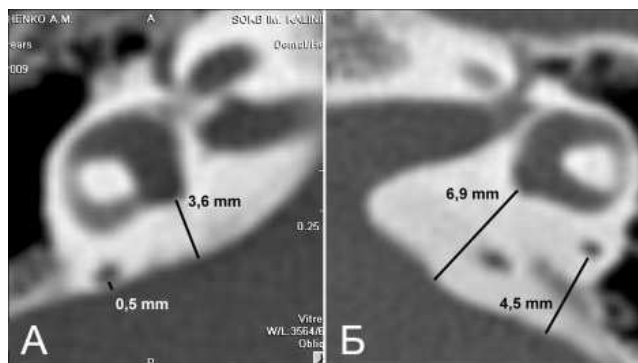
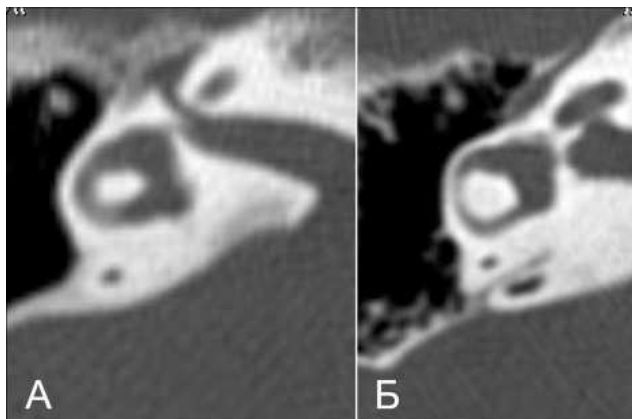
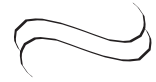

Рис. 6. КТ височной кости, аксиальный срез. А – типичная КТ-картина наружного полукружного канала при болезни Меньера (широкий и короткий канал). Б – обычный наружный полукружный канал у здорового человека.





и другими авторами [18], являются свидетельством роли диспластических факторов в патогенезе БМ и соответствуют идее М. М. Pargarella о том, что данному заболеванию свойственно нарушение развития пирамиды в целом [14].

Большой интерес представляют обнаруженные нами при БМ расширение наружного полукружного канала и уменьшение диаметра его окружности (рис. 6), а также расширение улитки. В мировой литературе мы не нашли работ, которые бы описывали данные признаки. Если статистическая достоверность изменений НПК несомненна ($p < 0,001$) и патогенетически может быть обусловлена влиянием диспластических факторов [9], то расширение улитки нуждается в проверке ввиду относительно невысокой статистической значимости различий этого показателя между двумя группами ($p = 0,03$), а также отсутствия убедительного объяснения.

Результаты показывают, что при клинической картине одностороннего поражения КТ-картина лабиринта при БМ в целом почти идентична на пораженной и непораженной сторонах, что, однако, противоречит некоторым публикациям [13].

Несмотря на описанные КТ-признаки, следует отметить, что изолированное выявление каждого из них имеет небольшую прогностическую ценность, так одни и те же значения КТ-показателей могут встречаться как в норме, так и при БМ. Преодолеть этот недостаток позволяет созданная нами дискриминантная модель, суть которой состоит в разграничении нормальной и патологической КТ-картины височной кости на основе целой совокупности признаков.

Практическое применение данной модели состоит в том, что у пациента последовательно измеряются 7 показателей, значения которых вносятся в специальные формулы (формула 1 и формула 2), по которым определяется принадлежность пациента к одной из двух групп (норма или БМ). Как следует из классификационной матрицы модели, чувствительность этого метода в выявлении БМ составляет 90%, а специфичность – 91,4%, что говорит о его высокой диагностической эффективности (табл. 3).

Другим способом, способным оценить эффективность КТ в распознавании БМ, явилось применение логит-регрессионного анализа. Такой подход, основанный на вероятностных характеристиках, позволил нам избежать строгого детерминизма, несвойственного биологическим системам. На основе уравнения логит-регрессии была создана компьютерная программа, обрабатывающая результаты измерения 7 показателей и выдающая ответ в виде процента вероятности наличия БМ у того или иного пациента. Программа находится в сети Интернет в свободном доступе по адресу http://www.radiomed.ru/webfm_send/158.

В качестве вывода укажем, что количественная оценка изменений костного лабиринта по данным КТ является эффективным инструментом диагностики БМ и может применяться как в научных исследованиях, так и в клинической практике.

ЛИТЕРАТУРА

1. Ильин С. Н., Ноздревых О. В. Компьютерная томография в диагностике заболеваний височных костей: руководство для врачей. – СПб.: ПСП-Принт, 2010; 115 с.
2. Королюк И. П. Основы медицинской информатики: Учебник. Самара: ООО «Офорт», ГОУВПО «СамГМУ», 2006. 249 с.
3. Попов П. А., Стратиева О. В. Размеры костного лабиринта в норме по данным компьютерной томографии // Рос. оторинолар. 2007. N 3. С. 96–100.
4. Сагалович Б. М., Пальчун В.Т. Болезнь Меньера. – М.: Медицинское информационное агентство, 1999; 525 с.
5. Brunner S., Pedersen C.V. Experimental roentgen examination of the vestibular aqueduct // Acta Radiol Diagn (Stockh). 1971. N 4. P. 443-448.
6. Committee on Hearing and Equilibrium guidelines for the diagnosis and evaluation of therapy in Meniere's disease. American Academy of Otolaryngology-Head and Neck Foundation, Inc // Otolaryngol Head Neck Surg. 1995. N 3. P. 181–185.
7. Computed tomographic findings in Meniere's disease / A. Nidecker [et al.] // ORL J Otorhinolaryngol Relat Spec. 1985. N 2. P. 66–75.
8. Computed tomography of the inner ear: size of anatomical structures in the normal temporal bone and in the temporal bone of patients with Meniere's disease / G. A. Krombach [et al.] // Eur Radiol. 2005. N 8. P. 1505–1513.
9. Establishment of normative cochlear and vestibular measurements to aid in the diagnosis of inner ear malformations / D. Purcell [et al.] // Otolaryngol Head Neck Surg. 2003. N 1. P. 78–87.
10. Kelemen G. Anatomical observations on the distal extremity of the vestibular aqueduct // J Laryngol Otol. 1976. N 12, P. 1071–1079.



11. Kotimaki J. Meniere's disease in Finland. An epidemiological and clinical study on occurrence, clinical picture and policy // *Int J Circumpolar Health*. 2003. N 4. P. 449–450.
12. Meniere's disease, petrous bone tomography. A new radiographic sign? / D. Dauphin [et al.] // *Neuroradiology*. 1981. N 1. P. 15–18.
13. Observation of the external aperture of the vestibular aqueduct using three-dimensional surface reconstruction imaging / E. Yamamoto [et al.] // *Laryngoscope*. 1991. N 5. P. 480–483.
14. Paparella M.M. Pathogenesis and pathophysiology of Meniere's disease // *Acta Otolaryngol Suppl*. 1991. N 485. P. 26–35.
15. Stahle J., Wilbrand H. The vestibular aqueduct in patients with Meniere's disease. A tomographic and clinical investigation // *Acta Otolaryngol*. 1974. N 1–2. P. 36–48.
16. Stahle J., Wilbrand H.F. The temporal bone in patients with Meniere's disease // *Acta Otolaryngol*. 1983. N 1–2. P. 81–94.
17. Swartz J., Harnsberger H. *Imaging of the Temporal Bone* // NY: Thieme Medical Publishers, 2001. P. 512.
18. Yazawa Y., Kitahara M. Computerized tomography of the petrous bone in Meniere's disease // *Acta Otolaryngol Suppl*. 1994. N 510. P. 67–72.

Попов Павел Александрович – врач-рентгенолог рентгеновского отделения Самарской областной клинической больницы им. М.И. Калинина. 443095. г. Самара, ул. Ташкентская, 159, т. 8-846-956-43-44, e-mail: popov-pavel@mail.ru; **Стратиева Ольга Валентиновна** – доктор медицинских наук, врач-оториноларинголог клиники «Dr. Semenova». Республика Черногория, Budva, Maslinski Put, tel.+ 033-451-791; **Королюк Игорь Петрович** – доктор медицинских наук, профессор кафедры лучевой диагностики и лучевой терапии с курсом медицинской информатики Самарского государственного медицинского университета. 443099. г. Самара, ул. Чапаевская, 89, т. 8-846-332-16-34; **Козуница Геннадий Степанович** – доктор биологических наук, профессор, главный научный сотрудник Научно-исследовательского института биофизики и медицинской кибернетики Сургутского государственного университета. 628412, Тюменская обл., ХМАО-Югра, г. Сургут, пр-т Ленина, 1. тел. 8-3462-76-29-00.

УДК: 616.28-008.55-08

ОСОБЕННОСТИ ПОДХОДА К КОРРЕКЦИИ В СЛУХОПРОТЕЗИРОВАНИИ БОЛЬНЫХ С СЕНСОНЕВРАЛЬНОЙ ТУГОУХОСТЬЮ

Е. А. Приходько

THE CHARACTERISTICS OF THE APPROACH TO THE SYSTEM OF CORRECTING HEARING AIDS FOR PATIENTS WHO ARE SUFFERING FROM SENSORINEURAL HEARING LOSS.

E.A. PRIKHODKO

ГУЗ Ставропольский краевой клинический центр специализированных видов медицинской помощи

(Главный врач – канд. мед. наук С. В. Новиков)

Проведен анализ коррекции при слухопротезировании 350 больных с сенсоневральной тугоухостью различной степени на фоне неврологической патологии сосудистого генеза. Возможность комфортной слышимости больным при использовании цифрового слухового аппарата находится в прямой зависимости от грамотной коррекции специалистом с учетом обязательного сопоставления результата комплексного исследования слуховой функции пациента с данными его неврологического статуса.

Ключевые слова: сенсоневральная тугоухость, коррекция слухопротезирования.

Библиография: 7 источников.

The tests were carried out for 350 patients who were suffering from sensorineural hearing loss at different levels on the base of neurologic pathology of vascular genesis. The ability to hear comfortably using the digital hearing aids depends on the competent correction of the appliance by the doctor specialist. The doctor considers and compares the results of the comprehensive analysis of the hearing function of the patient with the information of his neurological status.

Key words: sensorineural hearing loss, correction of hearing aid.

Bibliography: 7 sources.